

# Autologe Chondrozyten- transplantation zur Behand- lung von Knorpeldefekten des Kniegelenks

## Techniken und Ergebnisse

Seit der Beschreibung der autologen Chondrozytentransplantation (ACT) und Publikation der ersten klinischen Ergebnisse im Jahre 1994 durch Brittberg et al. [5] hat keine der vorhandenen Therapieformen für die Behandlung von Knorpelschäden ein so breites öffentliches Interesse geweckt und wurde so kontrovers diskutiert [14]. Die Vorstellung, Knorpeldefekte mit in vitro kultivierten Knorpelzellen zu heilen, führte einerseits zu faszinierenden Visionen, und andererseits zu Warnungen über ein möglich falsches Therapiekonzept mit zu hohen Erwartungen [20, 23].

Die Reaktion des Knorpelgewebes auf eine Verletzung unterscheidet sich von der klassischen dreiphasigen Wundheilung vaskularisierter Gewebe, bestehend aus Nekrose, Entzündung und Reparatur, durch das Fehlen einer entsprechenden Blutversorgung und Migration von Entzündungszellen in den Defekt [7, 19]. Bei Knorpelschäden, die den subchondralen Knochen penetrieren, findet eine Reparatur durch die Ausbildung von Faserknorpel anstelle der Bildung von normalem hyalinem Knorpels statt. Vom biomechanischen Gesichtspunkt kann der Faserknorpel aber den im Gelenk auftretenden Druckkräften nicht widerstehen und führt zum Auftreten klinischer Beschwerden und zur Ausbildung einer vorzeitigen Osteoarthritis [7, 21].

Das Ziel jeder Therapie von Gelenkflächendefekten ist die Wiederherstellung der Integrität der Gelenkoberfläche mit dem Erreichen einer freien uneingeschränkten schmerzlosen Bewegung und das Verhindern einer fortschreitenden Gewebedegeneration [17]. Bei der Therapie von Knorpeldefekten wird prinzipiell zwischen Reparatur und Regeneration unterschieden. Im Rahmen der Reparatur gelingt es in der Regel nicht, die Struktur und Funktion von normalem hyalinem Gelenkknorpel zu reproduzieren, und es kommt meist zur Ausbildung von Faserknorpel. Die Regeneration hingegen stellt die Bildung einer neuen Gelenkoberfläche dar, welche im Wesentlichen den originalen hyalinen Gelenkknorpel dupliziert [17]. Die meisten konventionellen operativen Verfahren, wie Gelenklavage, Debridement, subchondrale Knochenanbohrung (Pridie-Bohrung, Mikrofrakturierung und Abrasionsarthroplastik) und die autologe oder allogene osteochondrale Transplantation stellen Reparaturprozesse dar. Ein alternativer Ansatz zur Regeneration von Knorpelgewebe ist die Transplantation von Zellen oder Geweben mit chondrogenem Potenzial [17]. Die Technik der autologen Knorpelzelltransplantation mit der Vermehrung körpereigener Knorpelzellen unter Laborbedingungen und deren nachfolgende Retransplantation stellt einen solchen Ansatz dar [22].

### Prinzip und Ablauf

Das Grundprinzip des Verfahrens der autologen Knorpelzelltransplantation und deren Variationen besteht aus 3 Einzelschritten, die in einem zeitlichen Intervall von einigen Wochen ablaufen: aus einem kleinen Biopsat körpereigenen Knorpels wird in einem In-vitro-Prozess durch spezielle labortechnische Verfahren eine Vermehrung der Chondrozyten erreicht, welche danach in den Knorpeldefekt retransplantiert werden können. Die Knorpelzellen beginnen im Defektbereich mit der Produktion einer Knorpelmatrix, welche ihrerseits den Knorpeldefekt allmählich ausfüllt.

Das dreizeitige Verfahren der Knorpelzellentnahme, Chondrozytenzüchtung und der Retransplantation läuft derzeit wie folgt ab (■ Abb. 1).

### 1. Schritt: Knorpelbiopsie und Knorpelzellentnahme

Im ersten Eingriff wird arthroskopisch der Knorpeldefekt inspiziert und festgelegt, ob eine Knorpelzelltransplantation möglich und indiziert ist. Wird die Indikation gestellt, wird in gleicher Sitzung gesundes Knorpelgewebe aus ei-

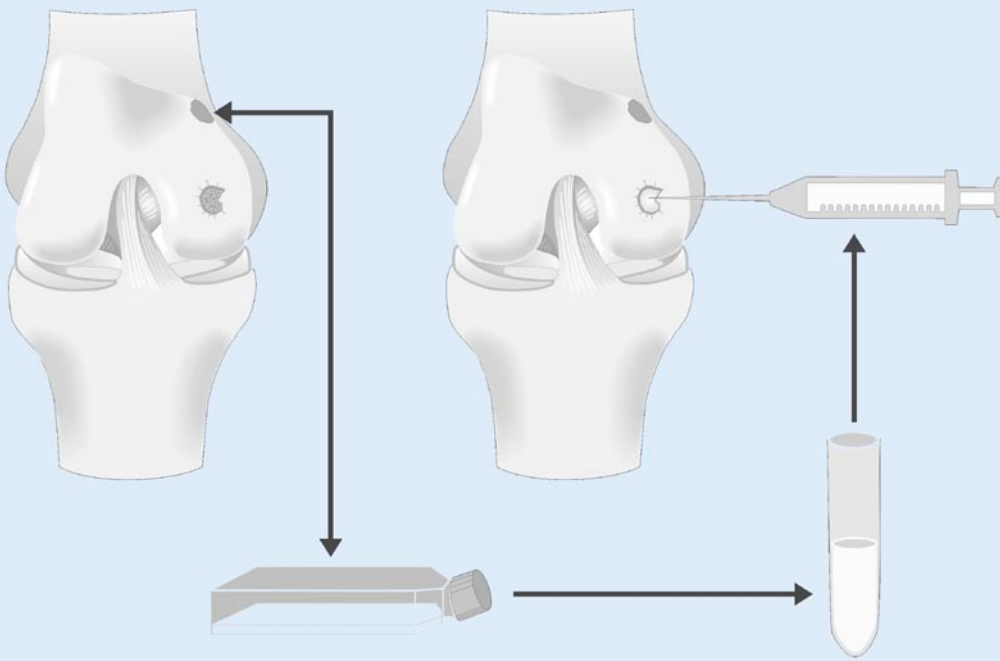


Abb.1 ◀ Schematische Darstellung der autologen Knorpelzelltransplantation (ACT) mit dem 3-phasigen Verlauf der Knorpelzellentnahme, Zellvermehrung und Retransplantation

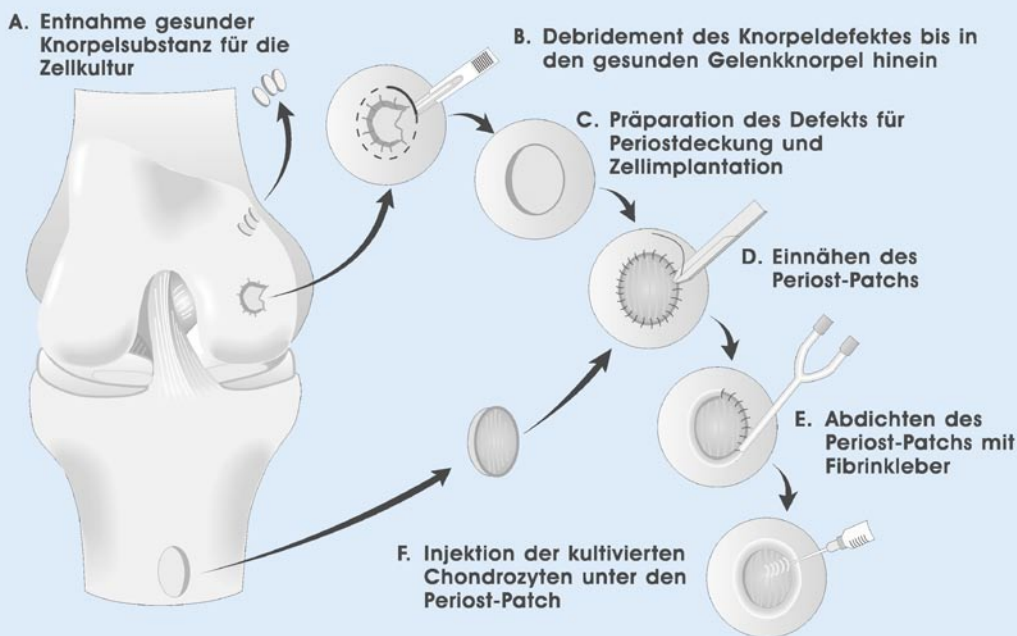


Abb.2 ◀ Schematische Darstellung der chirurgischen Schritte der ACT

nem unbelasteten Gelenkanteil entnommen. Empfohlen wird die Entnahme von 200–300 mg intakten Gelenkknorpels außerhalb der Hauptbelastungszone. Das Knorpelbiopsat wird danach in ein steriles Transportgefäß mit in einer speziellen Nährlösung überführt und für den In-vitro-Prozess weitergereicht.

## 2. Schritt: Knorpelzellzüchtung

Die In-vitro-Vermehrung der Knorpelzellen erfolgt in zertifizierten Labors

an sterilen Arbeitsplätzen unter Laminar-air-flow-Bedingungen. Die Freisetzung der Chondrozyten aus der Biopsie wird durch mechanische Zerkleinerung und durch enzymatische Andauung der extrazellulären Matrix erreicht. Die Vermehrung der Zellen erfolgt in speziellen Kulturflaschen in Monolayerkultur meist unter Zusatz von autologem Patientenserum über einen unterschiedlich langen Zeitraum (meist 3–6 Wochen). Nach dem Erreichen einer definierten Zellzahl wird entweder eine Zellsuspension hergestellt

oder die Zellen auf ein dreidimensionales Trägermaterial aufgebracht.

## 3. Schritt: Knorpelzelltransplantation

Die Replantation der kultivierten Zellen erfordert meist eine Arthrotomie des Gelenks, gefolgt von sorgfältiger Präparation des Knorpeldefektgrundes ohne Verletzung der subchondralen Knochenplatte und dem Glätten der Knorpelränder bis zu intakten angrenzenden Knorpelarealen. Die Einbringung der autologen

Knorpelzellen in den Defekt erfolgt entweder als Zellsuspension oder als Zell-Matrix-Konstrukt.

Die ursprünglich beschriebene Technik hat durch den Einsatz von Biomaterialien weitere Modifikationen erfahren und kann wie folgt dargestellt werden (▣ Tabelle 1).

### Autologe Chondrozytentransplantation: 1. Generation

Die klinische Erstbeschreibung der autologen Knorpelzelltransplantation erfolgte im Jahre 1994 durch eine schwedische Arbeitsgruppe und stellt die klassische Form dar, auf der sämtliche Modifikationen aufbauen. Nach Gewinnung einer Knorpelbiopsie und der In-vitro-Vermehrung der Zellen wird die Zellsuspension unter einen den Knorpeldefekt deckenden Periostlappen injiziert (▣ Abb. 2). Die Präparation des Periostlappens erfolgt meist von der proximalen medialen Tibiafläche unter Verwendung einer Sterilfolie als Muster für die Ausdehnung des Knorpeldefekts. Die Lappengröße wird dabei so gewählt, dass sie den Defekt nach allen Seiten um ca. 2 mm überragt. Nach erfolgter Umschneidung und vorsichtigem Abheben mittels Raspatorium wird der Periostlappen in den präparierten Knorpeldefekt eingenäht. Die Naht wird zusätzlich mit Fibrinkleber abgedichtet. Nach Überprüfung der Dichtigkeit mittels einer Probeinjektion mit NaCl erfolgt die Injektion der Knorpelzellsuspension unter den Periostlappen (▣ Abb. 2).

### Autologe Chondrozytentransplantation: 2. Generation

Die erste Modifikation der klassischen ACT betrifft den Periostlappen. Dabei wird dieser durch ein resorbierbares Biomaterial ersetzt, welches die Funktion der Defektdeckung übernimmt. Die Materialien, die dafür bislang verwendet werden, sind hauptsächlich Kollagenmembranen, die ebenso wie der Periostlappen über den präparierten Knorpeldefekt eingenäht werden [2]. Nach Erhalt einer ausreichenden Zellzahl werden die Chondrozyten in die operativ vorbereitete Defektkammer unter der zuvor aufgenähten Kollagenmembran injiziert (▣ Abb. 3).

Radiologe 2004 · 44:763–772  
DOI 10.1007/s00117-004-1082-0  
© Springer-Verlag 2004

S. Marlovits · F. Kutscha-Lissberg · S. Aldrian · C. Resinger · P. Singer · P. Zeller · V. Vécsei

## Autologe Chondrozytentransplantation zur Behandlung von Knorpeldefekten des Kniegelenks. Techniken und Ergebnisse

### Zusammenfassung

**Hintergrund.** Zur Behandlung umschriebener Defekte des artikulären Kniegelenkknorpels wird der Einsatz autologer Knorpelzellen zunehmend als neue biologische Methode empfohlen.

**Methoden.** Die Technik der autologen Chondrozytentransplantation (ACT) und deren Modifikationen als matrixassoziierte autologe Chondrozytentransplantation (MACT) werden dargestellt. Es erfolgt ein Überblick über die experimentellen und klinischen Ergebnisse mit der Darstellung der häufigsten Komplikationen und den derzeit gültigen Indikationsrichtlinien.

**Ergebnisse.** Unter Verwendung qualitativ hochwertiger Zellen zeigen besonders posttraumatische Knorpeldefekte bei jüngeren Patienten eine hohe Erfolgsquote mit der Ausbildung eines hya-

linartigen Regeneratgewebes. Die häufigsten Komplikationen der ACT sind Periosthypertrophie, Delamination des Transplantats, intraartikuläre Adhäsionen und Transplantatversagen. Die derzeit wichtigsten Limitierungen stellen die Osteoarthrose und ein höheres Patientenalter dar. **Schlussfolgerungen.** Bei richtiger Indikationsstellung und operativer Technik kann die ACT als effiziente und sichere Therapieoption für die Behandlung großer und tiefer Knorpeldefekte des Kniegelenks angesehen werden.

### Schlüsselwörter

Autologe Chondrozytentransplantation (ACT) · Matrixassoziierte autologe Chondrozytentransplantation (MACT) · Knorpeldefekt · Chirurgische Knorpelreparatur

## Autologous chondrocyte transplantation for the treatment of articular cartilage defects in the knee joint: techniques and results

### Abstract

**Background.** Currently the use of autologous chondrocytes as a cartilage-repair procedure for the repair of injured articular cartilage of the knee joint, is recommended.

**Methods.** This review presents the technique of autologous chondrocyte transplantation (ACT) and their modifications as matrix-associated autologous chondrocyte transplantation (MACT). Beside the surgical procedure the experimental and clinical results are discussed. Furthermore the major complications and the indication guidelines are presented.

**Results.** Articular cartilage in adults has a poor ability to self-repair after a substantial injury. Surgical therapeutic efforts in treating cartilage defects have focused on bringing new cells capable of chondrogenesis into the lesions. With ACT good to excellent clinical results are seen in isolat-

ed posttraumatic lesions of the knee joint in the younger patient with the formation of hyaline-like repair tissue. The major complications are periosteal hypertrophy, delamination of the transplant, arthrofibrosis and transplant failure. The current limitations include osteoarthritic defects and higher patient age.

**Conclusion.** With the right indication and operative technique ACT is an effective and save option for the treatment of large full thickness cartilage defect of the knee joint.

### Keywords

Autologous chondrocyte transplantation (ACT) · Matrix-associated autologous chondrocyte transplantation (MACT) · Cartilage defect · Surgical cartilage repair

Tabelle 1

Variationen der autologen Knorpelzelltransplantation		
Technik	Produkt	Hersteller
<b>1. Generation</b>		
Zellsuspension mit Periostlappen	ACT-Biotissue	BioTissue
	Carticel	Genzyme
	ChondroCelect	Tigenix
	Chondrotransplant	Co.don
<b>2. Generation</b>		
Zellsuspension mit Collagenmembran	Artrocell	Cellgenix/Geistlich/Ormed
	CACI	Verigen
<b>3. Generation: Zell-Matrix-Konstrukt</b>		
Hyaluronsäurevlies	Hyalograft	FAB
Kollagengel	CaRes	Ars Arthro
Kollagenmembran	ArthroMatrix	Arthrex/Orthogen
	MACI	Verigen
	MACT	Igor/André
Polymer	BioSeed-C	BioTissue
	Novocart3D	Tetec

Tabelle 2

Indikationsempfehlungen für die biologische Rekonstruktion von Knorpelschäden. (Nach [13])			
	Tissue response (Mikrofrakturierung, Pridie-Bohrung)	Mosaikplastik, osteochondrale-Transplantation (OCT)	Autologe Chondrozyten-transplantation (ACT)
Kinder und Jugendliche	+++	+	-
Defekte bis 2 cm <sup>2</sup>	+++	+	-
Defekte zwischen 2–4 cm <sup>2</sup>	+	+++	+
Defekte ab 3–4 bis 12 cm <sup>2</sup>	-	+	+++

### Autologe Chondrozytentransplantation: 3. Generation

Die Anwendung von Prinzipien des „tissue engineering“ führte zu einer weiteren Modifikation der klassischen ACT, bei der Biomaterialien als Trägersubstanzen und Matrices verwendet werden. Bereits während der In-vitro-Phase werden dabei die kultivierten Zellen auf die Biomaterialien aufgebracht und das Zell-Matrix-Konstrukt für einen unterschiedlich langen Zeitraum kultiviert. Die Biomaterialien erfüllen einerseits die Funktion eines Zellträgers und haben andererseits bei längerer Kultivierungsdauer auch einen Einfluss auf die Zelldifferenzierung (■ Abb. 4). Diese matrixassoziierten

autologen Chondrozytentransplantationen (MACT) beeinflussen somit nicht nur die biologischen Eigenschaften der kultivierten Zellen, sondern vereinfachen ganz wesentlich auch den operativen Eingriff, indem das Zell-Matrix-Konstrukt direkt und ohne weitere Abdeckung in den präparierten Knorpeldefekt eingebracht werden kann. Das Heben sowie das Einnähen eines Periostlappens entfallen. Bei guter Adhärenz des Transplantats am subchondralen Knochen und bei gut vorhandener Knorpelschulter ist meist eine weitere Fixierung des Transplantats nicht erforderlich. Trotzdem wird bei einigen Techniken die Anwendung eines Fibrinklebers zur Transplantatfixierung

am Knochen oder am Knorpelrand empfohlen. In besonderen Situationen oder bei Verwendung besonderer Trägersubstanzen kann die Fixierung mittels chirurgischer Nähte jedoch nach wie vor erforderlich sein. Als Biomaterialien für die MACT werden derzeit klinisch Membranen und Vliese aus Hyaluronsäure, Kollagen und Polymere (z. B. PLA, PGA, PLLA, PLDLA u. a.) verwendet. Weitere Modifikationen dieser Technik stellt die Verwendung eines Kollagengels dar, in denen die enzymatisch isolierten Zellen ohne weitere Kultivierung in einer Monolayerkultur direkt eingebracht werden (■ Abb. 5).

### Postoperative Nachbehandlung und Physiotherapie

Die postoperative Nachbehandlung richtet sich meist nach der Defektlokalisation und Defektgröße. Bei femoralen Defekten wird bzgl. des Bewegungsumfanges meist keine Einschränkung vorgegeben und schon unmittelbar postoperativ mit der passiven Bewegungstherapie auf der Motorschiene begonnen. Die Belastung der Extremität ist für 6 Wochen mit Bodenkontakt limitiert, danach kann für weitere 6 Wochen eine zunehmende Belastungssteigerung bis zur Vollbelastung erfolgen. Anschließend ist die Wiederaufnahme von Sportarten ohne starke Kniegelenkbelastung wie z. B. Radfahren und Schwimmen möglich. Eine volle sportliche Aktivität sollte nach einem Jahr erreicht sein.

### Hypothesen zur ACT

Die biologischen Vorgänge im Defektbereich sind bis heute kaum geklärt. Der Raum, in den die Chondrozyten im Rahmen der ACT eingebracht werden, wird gerne als „bioaktive Kammer“ bezeichnet [4]. Den Boden bildet die kaum durchlässige subchondrale Knochenplatte, deren Intaktheit für die ACT bedeutungsvoll ist. Der avaskuläre Knorpel bildet die Wände der Kammer. Der Periostlappen verschließt den Defekt zur Gelenkfläche hin [4]. Brittberg et al. [5] stellten 1994 3 Hypothesen für die Funktionsweise der ACT auf:

1. Chondrozyten sind fähig, das Areal zu besiedeln und Knorpelmatrix zu



- produzieren, und der Periostlappen versiegelt lediglich den Defekt.
2. Das Periost stimuliert die Replikation der transplantierten Chondrozyten.
  3. Periost und transplantierte Chondrozyten stimulieren Chondrozyten im umgebenden Knorpel oder im Periost, die Defektzone zu besiedeln, sich zu teilen und den Defekt aufzufüllen.

### Tierexperimentelle Ergebnisse

Die Idee der Zelltransplantation wurde bereits in den 60er Jahren erstmals experimentell durch Chesterman u. Smith [9] und Smith [29] untersucht, die isolierte autologe oder heterologe Chondrozyten in Knorpeldefekte transplantierten. Im Jahre 1971 transplantierten Bentley u. Greer [3] bei Kaninchen isolierte Chondrozyten in Knorpeldefekte der Kniegelenke und beobachteten, dass ein Großteil diese Zellen vital blieben, Matrix produzierten und in den Knorpeldefekt inkorporiert wurden.

In einer Kurzzeitstudie aus dem Jahre 1989 [15] wurden Knorpeldefekte in Kniescheiben von Kaninchen mit Periost und andererseits mit Periost und kultivierten Chondrozyten versorgt. Nach 6 Wochen waren die mit Periost und Zellen behandelten im Vergleich zu den nur periostal gedeckten Defekten mit mehr Reparaturgewebe gefüllt [15]. In einem Nachfolgeexperiment wurden ähnliche Defekte über einen Zeitraum von 52 Wochen beobachtet [6]. Auch hier wurde über eine bessere Defektheilung mit Periost und kultivierten Zellen gegenüber unbehandelten Defekten isolierter Periostlappen-deckung oder Auffüllung mit einer Kohlefasermatrix und kultivierten Zellen berichtet.

Eine genauere Beschreibung des Wirkprinzips der ACT mit der Darstellung des Einflusses der transplantierten Zellen auf die Defektauffüllung wurde jüngst in Experimenten an Ziegen weiterführend untersucht [10]. Durch Farbmarkierungen konnte nachgewiesen werden, dass die implantierten Zellen bis zu einem Zeitraum von 14 Wochen im Defekt persistierten. Weiter nehmen die Zellen an der Integration mit dem umgebenden Knorpel teil und bilden einen wesentlichen

Bestandteil am strukturellen Aufbau des Regeneratgewebes, mit der Ausbildung einer hyalinartigen Matrix, reich an Kollagen Typ II und sulfatierten Proteoglykanen [10].

### Klinische Ergebnisse und Histologie der Kontrollbiopsien

In dem bereits erwähnten Bericht von Brittberg et al. [5] wurden bei 23 Patienten im mittleren Alter von 27 (14–48 Jahren) 13 traumatische femorale Knorpeldefekte, 3 osteochondrale Läsionen, bedingt durch Osteochondritis dissecans, und 7 patellare Knorpelschäden mit einer Defektgröße von 1,6–6,5 cm<sup>2</sup> erstmals mit einer ACT behandelt. Zwei Jahre nach der Transplantation zeigten 14 der 16 Patienten mit femoralen Transplantaten (87%) gute oder exzellente Ergebnisse. Die Patellartransplantate zeigten 36 (24–46 Monate) danach in 2 Fällen gute Ergebnisse und in 5 befriedigende oder schlechte Ergebnisse [5]. Im Rahmen einer 2. Arthroskopie 12–46 Monate postoperativ wurden 15 Biopsate aus dem Regeneratgewebe entnommen, die in 11 Fällen (73%) hyalinartigen Knorpel aufwiesen. Die restlichen 4 Gewebeproben bestanden aus Faserknorpel. Die immunhistochemische Testung für Typ-II-Kollagen wurde bei 5 Biopsaten durchgeführt und zeigte ein positives Ergebnis [5].

Gillogly et al. [14] berichteten über die Erfahrungen der ACT an 41 Kniegelenken mit insgesamt 53 Knorpeldefekten und gaben nach einem Jahr für 25 Patienten und nach 2 Jahren für 8 Patienten signifikante Verbesserungen der Kniegelenksfunktion an. Das Patientenkollektiv von Minas [24] umfasste 44 Patienten mit einem follow-up nach 12 und 24 Monaten. Nach einem Jahr gaben 72% der behandelten Patienten eine Verbesserung, 14% keine Veränderung und 14% eine Verschlechterung an. Die Beurteilung der Lebensqualität und unterschiedlicher Kniegelenkscores ergab signifikante Verbesserungen, die auch nach 24 Monaten stabil waren.

Löhnert et al. [18] berichteten über die Ergebnisse der ACT bei 60 Patienten mit einer durchschnittlichen Defektgröße von 4 cm<sup>2</sup>. Die Arbeitsunfähigkeit der Patienten lag im Durchschnitt bei 4,2 Mona-

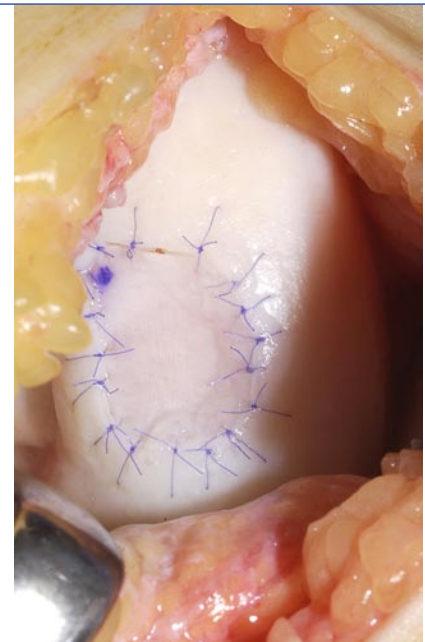


Abb. 3 ▲ Naht einer Kollagenmembran (Chondro-Gide®) auf den präparierten Knorpeldefekt mit anschließender Injektion der Zellsuspension unter die Membran. (Quelle: Dr. M. Steinwachs; Universitätskliniken Freiburg)

ten, und die klinische Kontrolle unter Verwendung unterschiedlicher Kniegelenksfunktionsscores zeigte bei 20 Patienten 12–18 Monate nach der Transplantation teilweise deutliche Verbesserungen.

Im Jahre 2000 berichteten Peterson et al. [27] über die 2- bis 9-Jahresergebnisse bei 101 Patienten nach ACT. Die Evaluation von 93% der Patienten zeigte ein gutes bis exzellentes Ergebnis bei isolierten Defekten am Femurkondyl in 92%, bei multiplen Läsionen (definiert als multiple, femorale Läsionen in Kombination mit Läsionen der Trochlea oder der Patella) in 67%, bei Osteochondritis dissecans in 89%, bei Läsionen der Patella in 65% und am Femurkondyl in Kombination mit einer vorderen Kreuzbandruptur in 75% der Fälle. Bei den berichteten 101 Patienten gab es 7 Transplantatversagen. Bei 37 Patienten konnten Biopsien im Rahmen einer Kontrollarthroskopie gewonnen werden. Bei 17 (45,9%) Patienten wurde eine homogene Matrix mit geringer Zellularität gefunden und als hyalinartig beschrieben. Peterson et al. [27] konnten auch zeigen, dass eine enge Korrelation zwischen der Regeneration eines hyalinartigen Knorpels mit guten klinischen Ergebnissen besteht, wobei initial

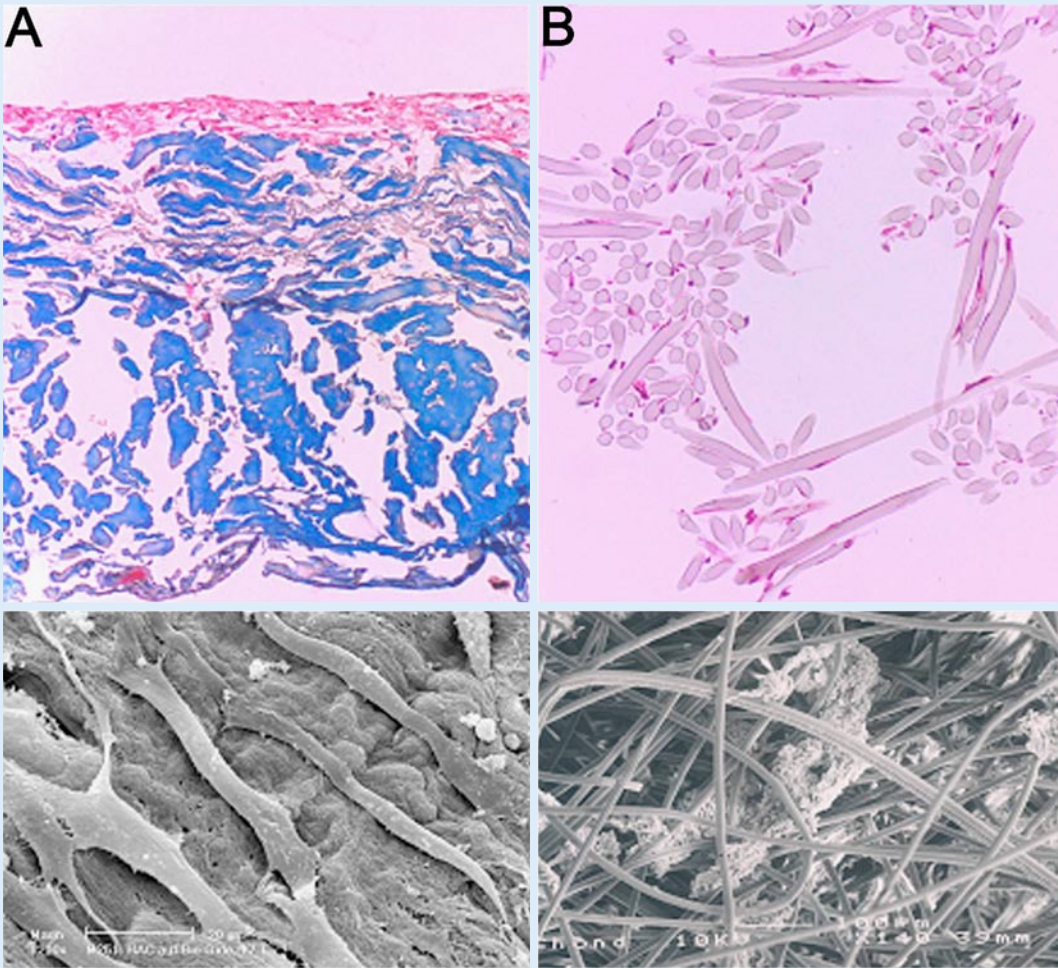


Abb. 4a, b ◀ Lichtmikroskopische und rasterelektronenmikroskopische Aufnahmen humaner artikulärer Knorpelzellen auf einem Kollagenträger (a) und einem Hyaluronsäurevlies (b)

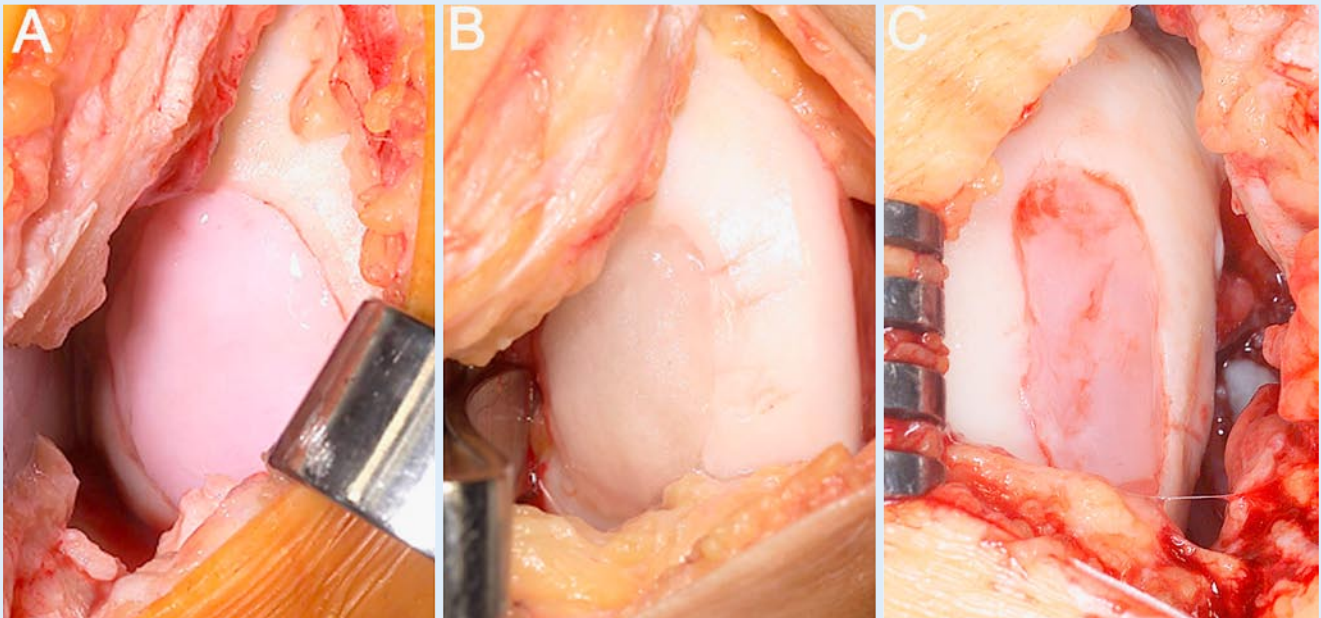


Abb. 5a–c ▲ Matrixassoziierte Chondrozytentransplantation (MACT) unter Verwendung einer Kollagenmembran (a), eines Hyaluronsäurevlieses (b) und eines Kollagengels (c)



gute klinische Ergebnisse der ACT auch langfristig mit guten klinischen Ergebnissen korrelieren.

Die Ergebnisse einer internationalen Multicenterstudie mit über 1051 Patienten stellten Erggelet et al. [11] im Jahre 2000 vor. Die meisten Defekte waren am medialen Femurkondylus lokalisiert, gemittelt 4,6 cm<sup>2</sup> groß und fast ausschließlich als Grad III/IV beschrieben. Die Bewertung des Therapieerfolgs 36 Monate nach autologer Chondrozytentransplantation durch den Arzt ergab bei insgesamt 34 untersuchten Patienten bei 25 (73,6%) eine Verbesserung, bei 3 (8,8%) eine Verschlechterung und bei 6 (17,6%) ein unverändertes Bild. In der Patientenbewertung gaben 27 (77,2%) Patienten eine Verbesserung und jeweils 4 (11,4%) eine unverändertes Beschwerdebild oder eine Verschlechterung an. Gelenkschmerzen (auch leichte) wurden präoperativ in 83,9% und postoperativ in 32,3% der Fälle beklagt. Die Häufigkeit der Schwellneigung ging nach 36 Monaten von 80,6 auf 19,4% zurück [11].

Im Jahre 2001 berichtete Minas [25] über Implantation von autologen Knorpelzellen bei Patienten mit „simplen“ (isolierte unipolare) und „komplexen“ (multifokale) Defekten, weiter über eine „Salvage“-Patientengruppe mit fokalen Defekten in Gelenken mit den radiologischen Zeichen einer frühen Osteoarthritis. Von den 169 Patienten zeigten 22 (13%) ein Transplantatversagen. Dieses Versagen trat meist früh nach Implantation (<12 Monate) auf. In den berichteten Fällen waren die Ursachen für das Versagen die schlechte Integration oder Qualität mit Delamination des Transplantats (13 von 22), eine insuffiziente Rehabilitation (2 von 22), ein traumatisches Ereignis nach Implantation (4 von 22) und eine progressive Degeneration (3 von 22). Eine Verbesserung wurde bei mehr als 80% der Patienten des Gesamtkollektives erzielt.

In einer prospektiven Studie mit 40 Patienten verglichen Horas et al. [16] die ACT mit der osteochondrale Transplantation. Die mittlere Defektgröße betrug in der ACT-Gruppe 3,86 cm<sup>2</sup> und in der Kontrollgruppe 3,63 cm<sup>2</sup>. Das klinische Ergebnis 2 Jahre postoperativ ergab für beide Gruppen ähnliche Ergebnisse, obwohl die ACT-Gruppe in der zeitlichen Verlaufsbe-

obachtung eine verzögerte Rehabilitation aufwies. Die größten Unterschiede wurden morphologisch in Kontrollbiopsien beobachtet, mit dem erwarteten Vorhandensein von hyalinem Gelenkknorpel bei der Gruppe der osteochondral Transplantierten und der Ausbildung von Faserknorpel in der ACT-Gruppe [16].

In einer weiteren prospektiven Studie mit 100 Patienten mit einem mittleren Patientenalter von 31,1 Jahren verglichen Bentley et al. [2] die ACT mit der Mosaikplastik in unterschiedlichen Lokalisationen des Kniegelenks. Der klinische Vergleich der beiden Gruppen ein Jahr postoperativ ergab keinen statistisch signifikanten Unterschied. Ein exzellentes oder gutes Ergebnis wurde in der ACT-Gruppe in 88% und in der Mosaikplastikgruppe in 69% der Fälle erreicht. Die Kontrollarthroskopien nach demselben Zeitraum ergaben aber statistisch signifikante Ergebnisse mit guter und exzellenter Defektauffüllung in der ACT-Gruppe in 82% und bei den Patienten mit Mosaikplastik in 34% der Fälle [2].

Die klinischen Daten für die matrixassozierten Knorpelzelltransplantationen sind bislang noch recht rar und werden derzeit meist in Vergleichsstudien erhoben. Cherubino et al. [8] verwendeten ein Kollagen-Zell-Konstrukt bei 13 Patienten mit einem mittleren Alter von 35 Jahren und einer mittleren Defektgröße von 3,5 cm<sup>2</sup>. Bei sämtlichen nachuntersuchten Patienten konnte eine klinische Verbesserung beobachtet werden.

Den Einsatz eines Vlieses aus Hyaluronsäure, kombiniert mit autologen Knorpelzellen, beschreibt ebenfalls eine italienischen Arbeitsgruppe [26]. In einer Kohortenstudie von 67 Patienten zeigten nach einer mittleren Nachbeobachtungszeit von 17,5 Monaten 97% der Patienten eine subjektive Verbesserung. Die objektive Kniegelenkevaluierung ergab einer Verbesserung in 87% mit einer Steigerung der Lebensqualität in 94% der Fälle. Bei der Mehrzahl der analysierten Kontrollbiopsien wurde ein hyalinartiges Regeneratgewebe gefunden [26].

### Komplikationen

Die häufigsten Komplikationen der ACT sind die Periosthypertrophie, Delaminati-

on des Transplantats, intraartikuläre Adhäsionen und das Transplantatversagen.

Bei den von Peterson et al. [27] berichteten 101 Patienten wurden 52 „adverse events“ beschrieben. In keinem der Fälle wurde eine Gelenkinfektion beobachtet. Bei 10 Patienten wurden intraartikuläre Adhäsionen beobachtet, die in 8 Fällen arthroskopisch gelöst wurden. Eine Periosthypertrophie wurde bei 26 (27,9%) Patienten beobachtet, die in 13 Fällen durch eine arthroskopische Exzession zu einer Symptombeseitigung führte [27].

In der Nachbeobachtungsphase der Multicenterstudie wurden über 200 (10,5%) Nebenwirkungen und Komplikationen gemeldet, von denen 187 Fälle (9,9%) als klinisch bedeutsam angesehen wurden [11]. Hiervon sind 91 Geschehnisse (4,8%) als möglicherweise durch ACT verursacht bewertet worden. Arthrofibrose (1,3%), Transplantathypertrophie (1,4%) und Delamination des Periostlappens (1,1%) wurden am häufigsten genannt. Shaving und Trimming (n=76), Adhäsionolyse (n=19) sowie Synovialektomie (n=7) bildeten den größten Anteil der möglicherweise durch ACT bedingten Reoperationen (n=96), wobei Mehrfachnennungen möglich waren [11].

Bei den 169 von Minas [25] berichteten Patienten war in 25% eine „Second-look-Arthroskopie“ aufgrund bestehender klinischer Beschwerden erforderlich. In 5% der Fälle fand sich dabei eine Arthrofibrose und in 20% eine periostale Hypertrophie. Dabei trat die periostale Hypertrophie zwischen dem 4. und 9. Monat postoperativ auf und manifestierte sich als schmerzhafte Krepitation und neuerliches Auftreten von Gelenkergüssen. Das arthroskopische Shaving reduzierte die Symptome und ermöglichte eine weiterführende Heilung mit gutem Resultat.

### Diskussion – Probleme und ungeklärte Fragen

#### Klinische Befunde

Die klinischen Befunde lokalisierter chondraler Defekte sind unspezifisch und umfassen belastungsabhängige Schmerzen, Ergussbildung, Krepitation und Reizzustände des betroffenen Gelenks. Das Aus-

Tabelle 3

## Indikationen für die ACT, entsprechend den Empfehlungen der DGOOC und DGU. (Nach [1])

<b>Grundvoraussetzungen</b>	Erhaltene Knorpelschulter Intakter Umgebungsknorpel Intakte korrespondierende Gelenkfläche (Schädigung bis maximal Grad II nach Outerbridge ist zulässig) Intakter Meniskus (Teilresektion bis maximal 1/3 des Gesamtvolumens ist zulässig) Maximal 2 unabhängige Defekte, die nicht korrespondieren (keine „kissing lesions“) Intakte Bandführung, physiologische Beinachse Freie Gelenkbeweglichkeit
<b>Patientenalter</b>	19–50 Jahre
<b>Defektgrad nach Outerbridge</b>	Grade III und IV
<b>Defektgröße</b>	Zwischen 3–10 cm <sup>2</sup>
<b>Defektlokalisation</b>	<i>Kniesgelenk</i> : mediale und laterale Femurkondyle, Trochlea, Patella <i>OSG</i> : zentrale Defekte am Talus
<b>Defekttiefe</b>	Intakte subchondrale Knochenlamelle am Defektgrund
<b>Ausschlusskriterien</b>	Osteoarthrose Gelenksteife Arthrofibröse Abweichungen von der physiologischen Beinachse >5° (Korrektur vor oder während ACT) Total/subtotal resezierter Meniskus Insuffiziente Bandführung (Korrektur vor oder während ACT) Patellamalaligmentation (Korrektur vor oder während ACT) Implantierte Karbonstifte Internistische, neurologische und andere Ausschlusskriterien Chronische Infektionskrankheiten Tumorkrankheiten Metabolische Arthritis (z. B. Gicht/Pseudogicht) Autoimmunologische Erkrankungen Schwere neurologische Erkrankungen Adipositas (>20% body mass index) Schwangerschaft Suchterkrankungen Psychische Erkrankungen mit reduzierter Compliance

maß des Defekts kann zunächst durch Röntgen und Magnetresonanztomographie dargestellt werden. Bei kleineren Defekten (<2 cm<sup>2</sup>) reichen meist knochenmarkstimulierende Maßnahmen wie Bohrungen und Mikrofrakturierung zur Defektheilung aus [13]. Bei größeren Defekten (>2 cm<sup>2</sup>) stehen die osteochondrale Transplantation, die Transplantation von Perichondrium und Periost sowie die autologe Chondrozytentransplantation als therapeutische Optionen zur Verfügung (■ **Tabelle 2**). Voraussetzung für sämtliche knorpelchirurgische Maßnahmen sind regelrechte Achsen- und stabili-

le Gelenkverhältnisse. Falls erforderlich, sind davor Achskorrekturen sowie Bandersatzplastiken durchzuführen.

### Kultivierung und Proliferation menschlicher Knorpelzellen

Die erfolgreiche Kultivierung und Proliferation menschlicher Knorpelzellen beruht auf geeigneten Verfahren zur Zellisolierung und der Optimierung der Zellkulturbedingungen und der Zusammensetzung des verwendeten Nährmediums. Im Sinne des Arzneimittelgesetzes (AMG) stellt die Anzüchtung und Expan-

sion von Zellen in vitro, mit dem Ziel einer späteren therapeutischen Anwendung, eine Arzneimittelherstellung dar und erfordert geeignete Reinräume und technische Einrichtungen. Die Kette der einzelnen Arbeitsschritte

- Knorpelentnahme,
- Isolation der Zellen,
- Zellexpansion,
- Zellernte,
- Zelltransplantation

darf in keinem Fall unterbrochen werden. Neben dem AMG gelten weiter die GMP-Richtlinien („good manufacturing practices“). Alle Arbeitsschritte sind in Standardarbeitsanweisungen (Standard Operating Procedures, SOP) festzulegen und alle wesentlichen Herstellungsschritte des Produktes müssen dokumentiert werden.

### Zellbiologie

Zellbiologisch tritt bei der Zellvermehrung von Knorpelzellen im Labor eine zeitabhängige, zunehmende Entdifferenzierung der Zellen auf, mit Verlust knorpelspezifischer Eigenschaften [28]. Dieser Verlust der spezifischen morphologischen, biochemischen und physiologischen Eigenschaften kultivierter Chondrozyten tritt bei jüngeren früher als bei älteren Individuen auf und kann durch Modifikation der Zellkulturbedingungen verkürzt oder verlängert werden. Somit sind von biologischer Seite der In-vitro-Kultivierung von Knorpelzellen mit dem Erhalt knorpelzellspezifischer Eigenschaften Grenzen gesetzt.

### Operativer Eingriff

Chirurgisch ist der operative Eingriff mit Gewinnung des Periostlappens und dessen Naht auf den präparierten Knorpeldefekt technisch anspruchsvoll und erfordert eine großzügige Arthrotomie des Gelenks. Der Effekt der transplantierten Zellen auf die Defektreparatur zeigt in den vorhandenen tierexperimentellen Studien zwar heterogene Ergebnisse, wobei das angenommene Wirkungsprinzip der Defektauffüllung durch phänotypisch stabile Chondrozyten gesichert erscheint [10]. Weitere Faktoren, wie die Rolle des



Periostlappens, die transplantierte Zellzahl, oder die Bedeutung des subchondralen Knochens sind bislang ungeklärt.

## Verwendung von Biomaterialien

Die Modifikationen der klassischen ACT mit der Verwendung von Biomaterialien zeigen operationstechnische und biologische Vorteile. Der Ersatz des Periostlappens durch ein Biomaterial, das die Funktion der Abdichtung des Defektes übernimmt, macht dessen Gewinnung überflüssig, verkleinert den Zugang zum Gelenk und reduziert die Anzahl der Periostlappenhypertrophien, die den wesentlichen Teil der ACT-Komplikationen hervorrufen. Das mühevoll Annähen der Membran mit weiterer Schädigung der intakten Gelenkknorpels durch die chirurgische Naht ist aber nach wie vor erforderlich.

Für die vollständige Beseitigung einer fixierenden chirurgischen Naht und weiteren Verkleinerung des operativen Zugangs zum Gelenk wurden die kultivierten Zellen mit Biomaterialien gekoppelt. Durch Verwendung der Prinzipien des tissue engineering werden Biomaterialien als Trägermaterialien für die kultivierten Zellen verwendet und Zell-Matrix-Konstrukte gebildet. Die dabei verwendeten Materialien müssen biokompatibel sein, möglichst wenig immunogen wirken, keine Entzündungs- und Abstoßungsreaktionen hervorrufen und den implantierten Zellen ein Einwachsen in seine Strukturen ermöglichen. Sie sollten ohne wesentliche Rückstände resorbiert werden und in der vorgegebenen Resorptionszeit den Zellen mechanischen Schutz bieten und die Ausbildung bzw. Stabilisierung eines chondrozytären Phänotyps ermöglichen. Chirurgisch ist eine Deckung mit einem Periostlappen nicht erforderlich und so können die Zell-Matrix-Konstrukte meist durch eine Miniarthrotomie ohne weitere chirurgische Nahtfixierung in den Defekt eingebracht werden. Falls eine Fixierung im Defekt erforderlich ist, erfolgt dies meist mit Fibrinkleber. Die Miniarthrotomie und der Wegfall der Periostfixierung reduziert die Operationsdauer und die postoperative Morbidität. Ein weiterer Vorteil der membrangekoppelten Knorpelzelltransplanta-

tionen liegt auch in der möglichen arthroskopischen Anwendung [12].

## Komplikations- und Revisionsrate

Die ACT weist in den vorliegenden Studien eine relativ geringe Komplikations- und Revisionsrate auf. Als häufigste Komplikation ist die Transplantat hypertrophie beschrieben, die sich in der Regel arthroskopisch gut korrigieren lässt. Für ein komplettes Transplantatversagen oder unbefriedigende histologische Ergebnisse können mehrere Faktoren ursächlich sein. Nach dem derzeitigen Kenntnisstand v. a. die falsche Indikationsstellung oder Operationstechnik und wahrscheinlich auch eine unzureichende Qualität der angezüchteten Chondrozyten.

Aufgrund der bisher berichteten klinischen Erfahrungen sollte die Indikation zur ACT momentan auf räumlich begrenzte, überwiegend traumatisch entstandene Knorpeldefekte beim jüngeren Patienten beschränkt bleiben. Obwohl in der neueren Literatur bereits Hinweise auf gute Ergebnisse der ACT selbst bei beginnenden degenerativen Gelenkknorpelschäden im Knie existieren [25], sollten Knorpelschäden auf dem Boden fortgeschrittener degenerativer Veränderungen oder gar eine manifeste Osteoarthritis bis zur Vorlage weiterer wissenschaftlicher und klinischer Daten nicht mit einer ACT behandelt werden. Die entsprechenden Empfehlungen und Leitlinien zur Indikation, operativ-technischen Durchführung und zellbiologischen Qualitätssicherung der ACT wurden unter Berücksichtigung der hierzu vorliegenden Erkenntnisse von der gemeinsamen Arbeitsgemeinschaft – ACT und tissue engineering – der DGU und DGOOC veröffentlicht (■ Tabelle 3; [1, 13]).

## Fazit für die Praxis

**Die autologe Chondrozytentransplantation kann unter Berücksichtigung der vorliegenden publizierten Ergebnisse als effiziente und sichere Therapieoption für die Behandlung großer und tiefer Knorpeldefekte des Kniegelenks angesehen werden. Besonders posttraumatische Läsionen und die Osteochondritis dissecans zeigen bei jüngeren Patienten die**

**besten Ergebnisse. Begleitende Gelenkveränderungen wie Achsfehlstellungen, Instabilitäten oder Meniskusverletzungen sollten vorher oder zeitgleich behandelt werden. Die derzeit wichtigsten Limitierungen stellen die Osteoarthritis und ein höheres Patientenalter dar. Der hohe operative und finanzielle Aufwand erfordert daher eine strenge Indikationsstellung mit möglichst genauer Ergebniskontrolle.**

## Korrespondierender Autor

**Dr. S. Marlovits**



Universitätsklinik für Unfallchirurgie,  
Medizinische Universität Wien,  
Währinger Gürtel 18–20,  
1090 Wien, Österreich  
E-Mail:  
stefan.marlovits@akh-wien.ac.at

**Interessenkonflikt:** Der korrespondierende Autor versichert, dass keine Verbindungen mit einer Firma, deren Produkt in dem Artikel genannt ist, oder einer Firma, die ein Konkurrenzprodukt vertreibt, bestehen.

## Literatur

- Behrens P, Bruns J, Erggelet C et al. (2002) AG „ACT und Tissue Engineering“ unter der Schirmherrschaft der DGU und DGOOC. DGU – Mitteilungen und Nachrichten 45:43–51
- Bentley G, Biant LC, Carrington RW et al. (2003) A prospective, randomised comparison of autologous chondrocyte implantation versus mosaicplasty for osteochondral defects in the knee. J Bone Joint Surg [Br] 85:223–230
- Bentley G, Greer RBD (1971) Homotransplantation of isolated epiphyseal and articular cartilage chondrocytes into joint surfaces of rabbits. Nature 230:385–388
- Brittberg M (1999) Autologous chondrocyte transplantation. Clin Orthop 367 [Suppl]:S147–155
- Brittberg M, Lindahl A, Nilsson A, Ohlsson C, Isaksson O, Peterson L (1994) Treatment of deep cartilage defects in the knee with autologous chondrocyte transplantation. N Engl J Med 331:889–895
- Brittberg M, Nilsson A, Lindahl A, Ohlsson C, Peterson L (1996) Rabbit articular cartilage defects treated with autologous cultured chondrocytes. Clin Orthop 326:270–283
- Buckwalter JA, Mankin HJ (1998) Articular cartilage: degeneration and osteoarthritis, repair, regeneration, and transplantation. Instr Course Lect 47:487–504
- Cherubino P, Grassi FA, Bulgheroni P, Ronga M (2003) Autologous chondrocyte implantation using a bilayer collagen membrane: a preliminary report. J Orthop Surg (Hong Kong) 11:10–15
- Chesterman PJ, Smith AU (1968) Homotransplantation of articular cartilage and isolated chondrocytes. An experimental study in rabbits. J Bone Joint Surg [Br] 50:184–197
- Dell'Accio F, Vanlauwe J, Bellemans J, Neys J, De Bari C, Luyten FP (2003) Expanded phenotypically stable chondrocytes persist in the repair tissue and contribute to cartilage matrix formation and structural integration in a goat model of autologous chondrocyte implantation. J Orthop Res 21:123–131

11. Erggelet C, Browne JE, Fu F, Mandelbaum BR, Micheli LJ, Mosely JB (2000) [Autologous chondrocyte transplantation for treatment of cartilage defects of the knee joint. Clinical results]. Zentralbl Chir 125:516–522
12. Erggelet C, Sittlinger M, Lahm A (2003) The arthroscopic implantation of autologous chondrocytes for the treatment of full-thickness cartilage defects of the knee joint. Arthroscopy 19:108–110
13. Gaissmaier C, Fritz J, Mollenhauer J et al. (2003) Verlauf klinisch symptomatischer Knorpelschäden des Kniegelenks. Ergebnisse ohne und mit biologischer Rekonstruktion. Dtsch Arztlbl 100:2448–2453
14. Gilligly SD, Voight M, Blackburn T (1998) Treatment of articular cartilage defects of the knee with autologous chondrocyte implantation [In Process Citation]. J Orthop Sports Phys Ther 28:241–251
15. Grande DA, Pitman MI, Peterson L, Menche D, Klein M (1989) The repair of experimentally produced defects in rabbit articular cartilage by autologous chondrocyte transplantation. J Orthop Res 7:208–218
16. Horas U, Pelinkovic D, Herr G, Aigner T, Schnettler R (2003) Autologous chondrocyte implantation and osteochondral cylinder transplantation in cartilage repair of the knee joint. A prospective, comparative trial. J Bone Joint Surg [Am] 85-A:185–192
17. Hunziker EB (2002) Articular cartilage repair: basic science and clinical progress. A review of the current status and prospects. Osteoarthritis Cartil 10:432–463
18. Löhnert J, Ruhnau K, Gossen A, Bernsmann K, Wiese M (1999) Autologe Chondrozytentransplantation (ACT) im Kniegelenk. Erste klinische Ergebnisse. Arthroscopie 12:34–42
19. Mankin HJ (1982) The response of articular cartilage to mechanical injury. J Bone Joint Surg [Am] 64:460–466
20. Mankin HJ (1994) Chondrocyte transplantation – one answer to an old question [editorial; comment]. N Engl J Med 331:940–941
21. Marlovits S, Vécsei V (2000) Möglichkeiten zur chirurgischen Therapie von Knorpeldefekten. Teil 1: Grundlagen der Knorpelbiologie und der Heilung von Knorpeldefekten. Acta Chir Austriaca 32:124–129
22. Marlovits S, Vécsei V (2000) Möglichkeiten zur chirurgischen Therapie von Knorpeldefekten. Teil 2: Chirurgische Behandlungsoptionen zur biologischen Knorpelreparatur. Acta Chir Austriaca 32:185–195
23. Messner K, Gillquist J (1996) Cartilage repair. A critical review. Acta Orthop Scand 67:523–529
24. Minas T (1998) Chondrocyte implantation in the repair of chondral lesions of the knee: economics and quality of life. Am J Orthop 27:739–744
25. Minas T (2001) Autologous chondrocyte implantation for focal chondral defects of the knee. Clin Orthop 391 [Suppl]:S349–361
26. Pavesio A, Abatangelo G, Borriano A et al. (2003) Hyaluronan-based scaffolds (hyalograft C) in the treatment of knee cartilage defects: preliminary clinical findings. Novartis Found Symp 249:203–217; discussion 229–233, 234–238, 239–241
27. Peterson L, Minas T, Brittberg M, Nilsson A, Sjogren-Jansson E, Lindahl A (2000) Two- to 9-year outcome after autologous chondrocyte transplantation of the knee. Clin Orthop 374:212–234
28. Schnabel M, Marlovits S, Eckhoff G et al. (2002) Dedifferentiation-associated changes in morphology and gene expression in primary human articular chondrocytes in cell culture. Osteoarthritis Cartil 10:62–70
29. Smith AU (1965) Survival of frozen chondrocytes isolated from cartilage of adult mammals. Nature 205:782–784

## Kostenfreie Recherche mit DIMDI SmartSearch

Die DIMDI SmartSearch, die neue Benutzeroberfläche zur Datenbankrecherche beim Deutschen Institut für Medizinische Dokumentation und Information (DIMDI) in Köln, steht jetzt auch für die kostenfreie Recherche in 36 medizinischen Literatur- und Faktendatenbanken zur Verfügung. Die neue Suchfunktion löst mit optimierter Technik und im komfortablen Layout die bisherige grips-WebSearch ab. Für die Recherche in toxikologischen Faktendatenbanken wurde die DIMDI SmartSearch speziell angepasst.

Das kostenfreie Datenkangebot mit aktuell 36 Datenbanken umfasst beim DIMDI neben der großen internationalen Literaturdatenbank MEDLINE und anderen Literaturdatenbanken auch Verlagsdatenbanken, Datenbanken mit Übersichtsarbeiten oder Bewertungen von medizinischen Technologien (Health Technology Assessment), medizinische Leitlinien und toxikologische Fakten sowie aktuelle Meldungen aus dem Gesundheitsressort, Bibliothekskataloge und die Virtuelle Videothek für die Medizin (VVFV).

Zur Recherche genügt die Eingabe eines Suchbegriffs in eine Eingabemaske und sofort werden die gefundenen Titel in der bereits vorgeschlagenen Auswahl von Datenbanken angezeigt. Bibliografische Angaben und Kurzzusammenfassungen, auch viele Volltexte können per Mausclick kostenlos online abgerufen werden. Über eine einfache Online-Bestellfunktion sind die Originalartikel bei angeschlossenen Bibliotheken (gegen Entgelt) bestellbar. Für regelmäßige Recherchen können kostenlos Daueraufträge eingerichtet werden, die im gewählten Zeitintervall die neuesten Informationen zu einem Thema liefern.

Insgesamt stehen beim DIMDI rund 80 Datenbanken für die (zum Teil kostenpflichtige) Recherche zur Verfügung. In Kürze wird der Zugriff auf alle öffentlichen Datenbanken auch ohne Abschluss eines Nutzungsvertrags möglich sein: Dann können im Pay-per-View-Verfahren per Kreditkartenzahlung einzelne Dokumente und Volltexte abgerufen werden.

*Quelle: Öffentlichkeitsarbeit,  
Susanne Breuer, Telefon 0221/4724350,  
E-Mail: presse@dimdi.de.*

## Wie wir lernen, unseren Weg zu finden

Kernspintomographie-Studie zeigt, wie das Gehirn automatisch und unbewusst wichtige Wegmarkierungen in einer bestimmten Hirnregion abspeichert

Damit wir den richtigen Weg durch unsere Umgebung finden, müssen wir uns wichtige Informationen über die Wegstrecke merken. Bisher war nicht bekannt, wie das Gehirn dies bewerkstelligt. Gabriele Janzen und Miranda van Turenout vom Max-Planck-Institut für Psycholinguistik und dem niederländischen FC Donders Centrum für kognitives Neuroimaging in Nijmegen haben jetzt mittels funktioneller Magnetresonanztomographie nachgewiesen, dass das Gehirn selektiv nur jene Markierungen im so genannten parahippocampalen Gyrus abspeichert, die an navigationsrelevanten Positionen entlang einer Route platziert sind (Nature Neuroscience 7:673-7). Diese Abspeicherung von Schlüsselinformationen erfolgt automatisch und häufig unbewusst und bildet offensichtlich die neuronale Grundlage für effizientes und erfolgreiches Navigieren durch bekannte oder unbekannte Umgebungen.

*Quelle: Max-Planck-Gesellschaft zur Förderung der Wissenschaften e.V.*